Aus der II. Inneren Abteilung des Krankenhauses
Berlin-Charlottenburg-Westend
(Dir. Arzt: Prof. Dr. W. Schultz)

# Zur Kenntnis des Ikterischen Xanthelasmas an Hand eines Falles von Xanthelasmatose bei chron. Ikterus

**INAUGURAL-DISSERTATION**

**zur Erlangung des Medizinischen Doktorgrades an der Friedrich-Wilhelms-Universität zu Berlin**

vorgelegt von

**Rudolf Krekels**

aus Straßburg i. Elsaß.

Tag der Promotion: 27. November 1940.

VERLAG RUDOLPH PFAU :: BERLIN NW 7

M 351

Gedruckt mit Genehmigung
der
Medizinischen Fakultät der Universität Berlin

---

Dekan: Professor Dr. Kreuz
Referent: Professor Dr. W. Schultz
Korreferent: Professor Dr. von Bergmann.

R. UNIV.
BIBLIOTHEEK
LEIDEN

Die Beobachtung des Nebeneinanderbestehens von Ikterus und xanthomatösen Bildungen findet sich bereits in der Literatur der Jahrhundertwende. Daß es sich hierbei nicht, wie man zuerst annahm, bloß um ein zufälliges Zusammentreffen handeln konnte, beweisen uns bereits die Angaben von Török, der bei 40 Xanthomfällen 24mal Ikterus fand, ferner von Kaposi, der in 56% der Xanthomfälle Ikterus verzeichnete, und von Chambard (58 Xanthomfälle mit 22mal Ikterus). Chvostek hat dann 1911 zum ersten Male ausführlich zu dem Problem Xanthelasma und Ikterus Stellung genommen. Die Deutung dieses eigenartigen Syndroms aber begegnet auch heute noch großen Schwierigkeiten. Das mag seinen Grund zunächst darin haben, daß wir im Ikterus sowohl wie im Xanthelasma bzw. Xanthom nur Symptome von verwickelten pathologischen Geschehnissen im Organismus vor uns haben und zum zweiten, in unserer mangelhaften Kenntnis des gesamten Lipoidstoffwechsels überhaupt. Auch nach Chvostek sind Fälle von Xanthelasma und Ikterus in der Literatur beschrieben worden, auf die später bei Würdigung unseres Falles, der durch seine Vollständigkeit vielleicht einen Beitrag zu dem Fragen- und Problemkomplex um Xanthelasma und Ikterus abzugeben vermag, näher eingegangen werden soll.

Mit dem Wort Xanthom ist auf die beiden wichtigsten Kennzeichen der so bezeichneten Gebilde hingewiesen: erstens die gelbe Färbung (ξανθός), zweitens auf einen umschriebenen tumorartigen Gewebsüberschuß. Stoerk, Pinkus und Pick waren es, die die alte Entdeckung Quinquauds vom Fett im Blute Xanthomatöser wieder aufgriffen und nachwiesen, daß der Inhalt der gelben Xanthomzellen eine doppelt-brechende Substanz und wahrscheinlich Cholesterinfettsäureester sei. Sie fanden die betreffenden Zellen von hellen Fettropfen erfüllt, während im alkohol-gehärteten Präparat die Xanthomzelle wabenförmig und schaumig imponierte.

Freilich brach sich später die Ueberzeugung Bahn, daß das Xanthom meist keine eigentliche Geschwulst (-om), sondern lediglich eine Infiltration ist. In solchen Fällen erwies es sich als richtig, besser von einem „Xanthelasma“ zu sprechen.

Zum besseren Verständnis sei an dieser Stelle kurz auf die Einteilung der Lipoidstoffwechselstörungen überhaupt und auf die Wandlungen unserer Auffassungen des Xanthombegriffes im besonderen eingegangen.

Mit Bürger haben wir uns daran gewöhnt, die Lipoidosen, d. h. Krankheiten, die mit einer Ablagerung bzw. Speicherung (Speicherungskrankheiten) von Lipoiden im Gewebe einhergehen, wie folgt einzuteilen:

1. M. Gaucher
2. M. Niemann Pick
3. Primäre essentielle Xanthomatosen mit vorwiegender Beteiligung des Cholesterins und seiner Ester,
4. Sekundäre symptomatische Xanthomatosen.

Die unter 1. und 2. genannten Krankheitsbilder, der M. Gaucher, eine cerebrosidzellige Lipoidose und die auf das Säuglingsalter beschränkte Niemann-Picksche phosphatidzellige Lipoidose seien als bekannt vorausgesetzt; es handelt sich hier um krankhafte systemartige Speicherung von Cerebrosiden bezw. Phosphatiden, deren Ursache man in primären Lipoidstoffwechselstörungen sucht.

Im Rahmen unseres Themas interessieren vor allen Dingen die Xanthomatosen oder die „Cholesterinosen", womit das Charakteristikum dieser Störungen, nämlich die Manifestation von Cholesterin und Cholesterinestern im Gewebe als Ausdruck pathologischer Vorgänge im Organismus bereits angedeutet ist. Es sei nochmals darauf hingewiesen, daß eine wirkliche Geschwulstform, ein Blastom, wie man es hinter dem Namen Xanthom vermutet, nicht vorkommt, so daß man in vielen Fällen mit der Bezeichnung Xanthelasma den klinischen und pathologischen Befunden wesentlich besser gerecht wird. Man wird die Bezeichnung Xanthom dann für die Fälle reservieren, wo es als gewebliche Reaktion auf die Cholesterinablagerung zu erheblichen fibrösen Bindegewebswucherungen gekommen ist.

Die primären essentiellen Xanthomatosen pflegen wir mit Bürger einzuteilen in solche mit vorwiegend ostaler, vorwiegend kutaner und vorwiegend visceraler Lokalisation.

Vorwiegend ostal lokalisiert ist die hauptsächlich das Kindesalter befallende Schüller-Christian-Handsche Krankheit mit ausgedehnten Granulationswucherungen und Zerstörungen im Knochensystem. Lokalisieren sich derartige granulomatöse Veränderungen in der Haut, so sprechen wir von Lipoidgicht. Bei der vorwiegend

visceralen, von Bürger auch hepatosplenomegal genannten, Lokalisation finden sich xanthomatöse Veränderungen vor allem im Interstitium der Leber. Wir können uns denken, daß auch hier gewebliche Reaktionen des Stromas resultieren, die zur Lebercirrhose führen; als Symptom wird uns dann je nach der Schwere des Krankheitsbildes ein mehr oder weniger in Erscheinung tretender sekundärer Ikterus imponieren. Bürger und Schilling haben solche Fälle veröffentlicht, von denen sie annehmen, daß es sich hier um primäre Leberxanthomatosen mit sekundärem Ikterus handelt; die Schwierigkeit, die Zusammenhänge in solchen Fällen aufzudecken, liegt vor allem in der Aehnlichkeit mit den Krankheitsbildern, die wir als sekundäre Xanthomatosen ansprechen. Dies sind solche xanthomatösen Veränderungen, die während und scheinbar gerade durch das Bestehen von anderen Krankheiten auftreten. Neben dem Diabetes gilt dies besonders für mit Ikterus einhergehende Leberaffektionen. Da der Ikterus irgendwelchen xanthomatösen Manifestationen meist lange voraufgeht, erhellt daraus die Schwierigkeit, intra vitam zu entscheiden, ob es sich bei dem Syndrom Xanthelasma und Ikterus um eine sogenannte primäre essentielle Xanthomatose mit visceraler Lokalisation und sekundärem Ikterus oder aber um einen primären Ikterus als Ausdruck eines Leberschadens handelt, der dann seinerseits Anlaß sekundärer xanthomatöser Veränderungen wird. Inwieweit eine solche Einteilung neueren Auffassungen überhaupt noch gerecht wird, mögen spätere Ausführungen klarlegen.

Es zeigt sich uns, daß zufolge dieser doppelten Möglichkeit das, wenn auch im allgemeinen immer noch seltene, Nebeneinandervorkommen von Xanthelasma und Ikterus durchaus gegeben sein kann. Werfen wir zunächst einen Blick auf die Wandlung in unseren Auffassungen über die Xanthomgenese überhaupt.

Nachdem vor allem Störk, Pinkus und Pick klar herausgestellt hatten, daß doppeltbrechende Substanzen, also Cholesterin und Cholesterinester den Inhalt der Xanthome ausmachen und ihre histologischen Eigentümlichkeiten bedingen, sind bis zum heutigen Tage die verschiedensten Auffassungen über die kausalen Zusammenhänge solcher Störungen vertreten worden. Schon Quinquaud fiel das cholesterinreichere Blut bei Xanthomatösen auf, und ältere Untersuchungen von Flint befassen sich mit der Zunahme des Cholesterins im Blut von Ikterischen, freilich, ohne daraus weitere Folgerungen zu ziehen. Chvostek beschrieb einen

Fall von Xanthelasma und Ikterus, bei dem in der Leber große Wabenzellen mit Schaumzellenstruktur gefunden wurden. Die betreffende Patientin hatte schon viele Jahre an Magenbeschwerden nach dem Essen gelitten. Ein Jahr vor dem Tode hatte sich die Haut gelb und braun verfärbt und schließlich traten schmerzhafte, gelbe Flecke und Knötchen am ganzen Körper auf. Chvostek sieht in den Wabenzellen der Leber, durch ihre komprimierende Wirkung auf die kleinen Gallenwege, die Ursache für den Ikterus. Er spricht diese Zellen als Abkömmlinge der Kupfferschen Sternzellen an, wehrt sich aber, da es ihm damals nicht gelang, doppeltbrechende Substanz nachzuweisen, gegen ihre Gleichsetzung mit Xanthomzellen. Es hat sich bei diesem Fall wohl um eine sog. hepatosplenomegale primäre Xanthomatose der Leber gehandelt. Die durch die Schaumzellen hervorgerufene Leberveränderung und die dadurch bedingte Funktionsstörung sind, wie Chvostek annimmt, das maßgebende Moment für das Auftreten der Hautxanthome, nicht aber der Ikterus. Dem Ikterus erkennt er allerdings einen gewissen Einfluß auf die Lokalisation der Xanthome durch Schädigung von Haut und Blut zu. Nach seiner Ansicht äußert sich die Funktionsstörung der Leber darin, daß entweder infolge von raumbeengenden Prozessen (Cirrhose) ein großer Teil des Nahrungsfettes die Leber überhaupt nicht mehr passiert, oder aber die geschädigte Leber das zugeführte Fett nicht mehr verarbeiten kann; die sich hieraus ergebenden Folgen müssen Veränderungen im Fett- und Lipoidgehalt des Blutes sein. In diesem Faktor sieht Chvostek eines der maßgebenden Momente für die Xanthomgenese.

Diese sog. „Hypercholesterinämie", die schon Flint bei Ikterischen festgestellt hatte, auf die auch Becquerel und Rodier nachdrücklich hingewiesen und deren Bestehen als sog. „cholämische" Lipämie seinerzeit von Bürger und Beumer an einer großen Zahl von Fällen erhärtet worden war, tritt uns nunmehr in der Entwicklung des Xanthombegriffs als eine „causa sine qua non" entgegen.

Freilich gab Chvostek bereits damals der Meinung Ausdruck, daß die Hypercholesterinämie wohl mit eine Hauptrolle, nicht aber den Primat bei der Xanthomentstehung für sich in Anspruch nehmen dürfe, und eine zweite Vorbedingung für die Lipoidaufnahme eine Zellschädigung sein müsse.

Es lag natürlich nahe, die Ursache dieses Zellschadens im ikterischen Blut selbst zu suchen, besonders in den Fällen, in de-

nen der Ikterus dem Xanthom um Jahre vorausging. Chvostek hat diese Möglichkeit in seiner Studie erörtert, später aber verworfen. Einige Jahre nach Chvosteks Veröffentlichung wurde dieselbe Ansicht von E. Schulte vertreten auf Grund eines von ihr beobachteten Falles, bei dem das Xanthom lange Zeit nach dem Ikterus aufgetreten war. Allerdings wird hier neben der Zellschädigung durch das ikterische Blut auch noch ein mechanischer Reiz für die Xanthomentstehung angenommen, worauf auch Chvostek aufmerksam gemacht hat. Die Anschauung von der ikterogenen Xanthomatose jedoch mußte von vornherein als etwas sehr Unwahrscheinliches gelten; denn die Ikterusfälle, bei denen sich xanthomatöse Veränderungen wirklich manifestierten, sind bis heute doch recht seltene Ereignisse geblieben, und außerdem sind genügend Xanthomfälle bekannt geworden ohne die geringsten Zeichen von Ikterus.

Zunächst also erscheint für das Auftreten der Xanthelasmen unerläßlich die Cholesterinvermehrung im Blut über das normale Maß (130—150 mg% Gesamtwert) hinaus. Diese Hypercholesterinämie ist beim Ikterus von vielen Autoren beobachtet worden. Freilich sind wir in der Klärung dieser eigenartigen Erscheinung bei unserer auch heute noch mangelhaften Kenntnis vom Cholesterinstoffwechsel nicht sehr viel weiter gekommen, wovon noch an anderer Stelle die Rede sein soll.

In der oben genannten Auffassung von der Unerläßlichkeit der Hypercholesterinämie für die Entstehung xanthomatöser Veränderungen mußte zwangsläufig ein Wandel eintreten, als nun in der Literatur Fälle beschrieben wurden, die zwar Xanthome, aber keine Hypercholesterinämie erkennen ließen und auch solche, bei denen man eine Hypercholesterinämie, aber keine Xanthome fand.

Arzt konnte bei einem 32jährigen Mann einen Fall mit multiplen Xanthomen beschreiben, bei welchem sich nur 13 mg Cholesterin in 100 ccm Blut fanden, Jahre später sogar nur 6 mg. Siemens veröffentlichte den Fall eines zwanzigjährigen Arbeiters mit ungewöhnlich ausgebreitetem „Xanthoma tuberosum multiplex“: Gesicht, Kopf, Stamm und Extremitäten waren übersät mit einer Unzahl gelber, stecknadelkopf- bis groschengroßer Knötchen. Leberleiden und Diabetes konnte ausgeschlossen werden. Der Cholesteringehalt des Blutes war bei wiederholten, zeitlich auseinanderliegenden Untersuchungen stets normal: 130 bis 160 mg%, einmal sogar

60 mg. Es fand sich kein Ikterus, die Leber war o. B. Hieraus folgerte Siemens: Die Hypercholesterinämie ist keine Vorbedingung; auch das in normaler Menge im Blut vorhandene Cholesterin kann an circumskripten Stellen der Haut zur Ablagerung und stärkeren Anhäufung kommen. Siemens erwog damals, Hypercholesterinämie und Xanthom als koordinierte Folgen einer gemeinsamen Ursache anzusehen: „Diese Ursache könnte vor allem in einer speziellen Erkrankung der Leber gesucht werden. Aber daß beim Xanthom die Leber stets im Spiele ist, hat sich bisher nicht beweisen lassen". Hierbei denkt Siemens zunächst nur an xanthomatöse Erkrankungen der Leber.

Braunisch hat in Anknüpfung an den Fall von Siemens der Hypercholesterinämie nur die Bedeutung einer symptomatologisch wichtigen Begleiterscheinung zuerkannt, die dann umso deutlicher in Erscheinung tritt, je stärker sich unter dem Einfluß der den Zellchemismus primär schädigenden Noxe auch sekundäre Funktionsstörungen im Bereich des cholesterinausscheidenden Apparates der Leber entwickeln. Diese zweite Bedingung für die Xanthomgenese, der Zellschaden, war schon von Chvostek postuliert worden. In der Tat ließe eine Hypercholesterinämie wohl die formale, niemals aber die kausale Genese der Xanthome verstehen. Siemens nahm für seinen Fall eine Konstitutionsanomalie (Cholesterophilie) bestimmter Zellkomplexe an und sprach von Zellen, die besondere Rezeptoren für Cholesterin haben. Demnach vermag eine Hypercholesterinämie die Xanthomentstehung lediglich nur zu erleichtern.

Früh hat schon Goldmann auf die Bedeutung des Funktionszustandes bei farbstoffspeichernden Zellen hingewiesen. So findet er an verletzten oder entzündeten, mithin pathologisch gereizten Stellen eine wesentlich verstärkte Speicherung. Daß auch durch mechanische Reize entstandene Druck- und Kratzeffekte für die Cholesterinablagerung prädisponiert sind, ist bekannt.

Anitschkow hat dann experimentell bei Kaninchen Xanthome erzeugen können, durch Schaffung von zwei Bedingungen: 1. Cholesterinfütterung, 2. durch einen chronischen Reiz, indem ein, eine aseptische Entzündung schaffender steriler Fremdkörper ins subkutane Gewebe eingeführt wurde. Er fand, daß die gleichen Zellen zu Xanthomzellen wurden, die sich auch bei der vitalen Färbung besonders leicht färbten: die Kupferschen Sternzellen der

Leber, die retikulären und endothelialen Zellen der Milz, des Knochenmarks und der Lymphdrüsen ebenso wie die Histiozyten des Bindegewebes, kurz die Zellen des von Aschoff beschriebenen reticuloendothelialen Systems (RES). Landau spricht dieses System geradezu als einen intermediären Cholesterinstoffwechselapparat an.

Mit der klaren Herausstellung des Reticuloendothels als in sich geschlossenem System und funktioneller Einheit unseres Organismus und der Erkenntnis des Zusammenhangs von RES und Cholesterinstoffwechsel erschlossen sich neue Gesichtspunkte in der Beurteilung xanthomatöser Veränderungen.

Die postulierte Dekonstitution der Zelle wird also ganz vornehmlich dieses System betreffen. Demnach wird der Funktionszustand des RES von überragender Bedeutung sein. Stoffwechselsteigerungen innerhalb der Zelle führen zu einer Vermehrung der Speicherung (Anitschkow, Börner-Patzelt), so insbesondere außergewöhnliche Steigerung und Belastung der Zelltätigkeit unter pathologischen Bedingungen. Als zwischen Ernährungsflüssigkeit und zu ernährendem Gewebe eingeschaltetem Filter wird die Beschaffenheit des RES ausschlaggebend sein für die Gesamtkonstitution des Individuums (Herzog). „Begriffe wie Organminderwertigkeit und Organanfälligkeit sind zum großen Teil mit von Haus aus gegebenen Besonderheiten des RES verknüpft“ (Gödel). Das Reticuloendothel ist daher besonders leicht schädlichen Einflüssen ausgesetzt, ist es doch die ihm gerade zugewiesene Aufgabe, mit von außen herangetragenen, für den Organismus fremden oder schädlichen Dingen fertig zu werden. Wir können uns denken, daß dies den betreffenden Zellen nicht immer gelingen mag, sei es aus einer a priori bestehenden Konstitutionsschwäche heraus, sei es durch eine zu starke Schädlichkeit von außen. Dann wird das System, um in diesem Kampfe nicht der Ueberbeanspruchung zu unterliegen, große Anstrengungen machen, es wird seinen Stoffwechsel mächtig steigern und hypertrophieren; wir haben eine sekundär entstandene Reticuloendotheliose vor uns.

Mit Schittenheim nehmen wir an, daß die Intensität der zellulären Reaktionen am RES einen gewissen Maßstab für die Stärke der Abwehr gibt. Wenn aber durch Konstitution oder Intoxikation das RES minderwertig oder geschwächt ist, kann sich eine Infektion mehr oder weniger hemmungslos ausbreiten.

Der Begriff der Reticuloendotheliose hat sich im Laufe der letzten Jahre weniger als umschriebener Krankheitsbegriff eingebürgert, sondern vielmehr als gemeinsame Bezeichnung verschiedener durch ein primäres Agens am RES hervorgerufener Veränderungen. So haben Ewald, Wermbter, Puhl, Schulz, Pérez, Tschistowitsch, Bykowa u. a. solche systematisierten, meist hyperplastischen Reticuloendotheliosen beschrieben. Da der Begriff der Reticuloendotheliose ein rein histologischer ist, liegt die enorme Schwierigkeit der Beurteilung solcher Fälle intra vitam auf der Hand.

Uehlinger hat besonders

1. die Speicherungsreticuloendotheliosen
2. die infektiös toxischen Reticuloendotheliosen
3. die hyperplastischen Reticuloendotheliosen

hervorgehoben. Bei 1 trifft eine in der Konstitution begründete Disposition des RES oder Schädigung desselben (alimentär, infektiös usw.) mit Stoffwechselkrankheiten zusammen (M. Gaucher, M. Schüller-Christian-Hand, und auch Xanthelasma). 2 und 3 sind Stufen einer verschiedenartigen, meist entzündlichen Reaktion auf einen Infekt (Lues, Tb., Lymphogranulom). Hierbei ist die Reaktion bestimmt durch die Spezifität des Erregers und die konstitutionelle Disposition des RES. Die Speicherungsreticuloendotheliosen hängen sicher eng mit den infektiös toxischen und hyperplastischen zusammen; sie gehen u. U. ohne scharfe Grenze ineinander über. Finden wir bei xanthomatösen Zellspeicherungen besonders starke entzündliche Reaktionen, werden wir von einem Xanthom (Pseudoxanthom) sprechen, im anderen Falle von einem Xanthelasma.

Zusammenfassend läßt sich also unsere heutige Anschauung über die Xanthomgenese dahin formulieren, daß

1. die wichtigsten Bedingungen in der Zelle selbst liegen. Die Zelle muß primär dekonstituiert sein, sonst kein Xanthom (siehe Schema). Hierbei wird natürlich die Forderung nach einer primären Konstitutionsschwäche oft nur eine Umschreibung sein für eine voraufgegangene und nicht mehr fassbare Zellschädigung.

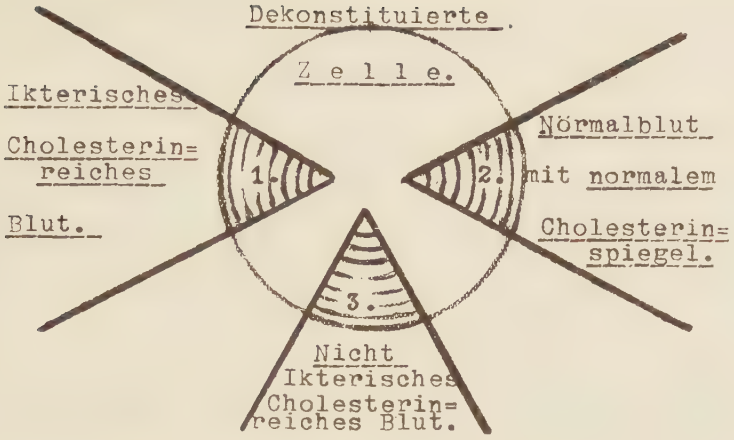


Abb. 1. Möglichkeiten der Xanthomentstehung
Schema.

2. Das ikterische, ohnehin schon immer cholesterinreiche, Blut wird ebenso allerdings wie das nichtikterische cholesterinreiche Blut, soweit die Bedingungen von Punkt 1 gegeben sind, eine Xanthomentstehung erleichtern.

3. In seltenen Fällen genügt die Zellkonstitution, um auch aus dem normalen Blut soviel Cholesterin zu entnehmen, daß Xanthome entstehen.

Nachdem wir uns so mit den Bedingungen für eine Xanthomgenese überhaupt beschäftigt haben, wird es uns leichter fallen, auch für unsern Fall einer Xanthelasmatose bei chronischem Ikterus die einzelnen Zusammenhänge aufzuzeigen.

### Auszug aus der Krankengeschichte.

#### 1. Aufnahme.

Margarete N., aufgenommen am 9. 4. 35.

Pat. 36 Jahre alt, Kontoristin, unverheiratet.

Familienanamnese: o. B.

Eigene Anamnese: Als Kind Masern, Windpocken, Scharlach. Menarche mit 14 Jahren.

Vor einigen Jahren bemerkte Pat. eine Braunfärbung der Haut, die von Zeit zu Zeit intensiver wurde. Mai 1933 „Lungenspitzenkatarrh".

Seit Mai 1934 wurde die Braunfärbung der Haut sehr auffällig. Oefters Schwindelgefühl. Im März 1935 soll eine beschleunigte Senkung und ein ausgesprochen gelbes Blutserum festgestellt worden sein. Wegen Verdacht auf Leber- und Gallenleiden Einweisung zur Beobachtung am 9. 4. 35.

**Befund.**

Guter Ernährungs- und Körperzustand. Haut und sichtbare Schleimhäute gut durchblutet. Keine Oedeme. Haut stark pigmentiert. Pigmentation besonders stark am Rücken, Schulterblättern, in der Nierengegend und am Leib. Auch an den Beinen stellenweise besonders stark ausgeprägte braun- bis schwarzgraue Pigmentation. Keine Pigmentierung der Schleimhäute.

Thorax, Cor o. B.

Abdomen: Bauchdecken leicht eindrückbar. Leber 3 Querfinger unter dem Rippenbogen palpabel. Keine Drüsenschwellungen. Milz deutlich palpabel.

ZNS: Normales Verhalten der Reflexe.

RR 135/80; WaR ø.

**Verlauf und einzelne Befunde.**

Gewicht am 10. 4.: 51,7 kg.
Blutbild: 4.700 Leuko
80% Polymorphkernige
13% Lympho
6 % Mono
1 % Eo.
11. 4. Urin: Spez. Gew. 1026
Alb. ø
Sacch. ø
Urobilinogen +++
Urobilin +
Bilirubin ø
Bilirubin im Serum direkt +
indirekt 2.6 mg%.
13. 4. 3.48 Mill. Ery
72% Hb
5400 Leuko.
Im Urin Hämatoporphyrin angedeutet.
Rö: Thorax: Primärkomplex, im übrigen o. B.
16. 4. 60% Reticulocyten
Leber 10,5/13 cm
Milz in Rückenlage 14,5/8,25 cm.
17. 4. Hämatoporphyrin im Urin +
Senkung 45 mm
Blutzucker 120 mg%.
10. 5. Uebelkeit, Leibschmerzen, Erbrechen.
Am Tage vorher gehäufte Stuhlgänge.

23. 5. Galaktoseprobe (40 g) 8 Uhr
Ausscheidung: 9 Uhr 2,7%
10 Uhr 1,3%, demnach negativ.

**Zusammenfassung.**

Hepatolienaler Symptomenkomplex. Störung des Hb-Stoffwechsels im Sinne einer Hämatoporphyrinurie. Pigmentierung der Haut. Juckreiz.

Hämatoporphyrin im Harn regelmäßig nachgewiesen, quantitativ aber an der oberen Grenze der Norm gefunden. Keine Lichtüberempfindlichkeit! Milztumor als spodogener Milztumor bei Störung der Funktion des RES gedeutet. Während der Beobachtung geht Milztumor etwas zurück. Pat. fühlt sich weiter matt. Vermehrung der Reticulocyten weist auf starke Regeneration hin. Es wird in Analogie zum hämolytischen Ikterus eine Milzexstirpation vorgeschlagen. Verlegung auf chirurgische Abteilung am 28. 5. 35.

Operation und postoperativer Verlauf gut. Rückverlegung am 29. 6.

Pigmentation nimmt im ganzen noch zu, zeigt jetzt einen graubraunen Farbton, besonders am Abdomen. Der anfänglich noch bestehende Juckreiz verliert sich.

Am 30. 6. Urin: Hämatoporphyrin +
75% Hb, Färbeindex 1,5.
Am 6. 7. Starker Juckreiz am ganzen Körper
Urin: Bilirubin ø
Urobilin ++++
Urobilinogen ++++

Bei der mit der Milzexstirpation vorgenommmenen Probeexzision aus Leber und Milz fand sich in der Milz eine ausgesprochene Fibrose des gesamten Stromas und der Sinuswände mit starker Einengung der Sinusräume und daneben hochgradige Rarefizierung der Malpighischen Körperchen. Die Struktur der Milz erinnert am ehesten an das Bild, wie es bei Leberzirrhose oder auch bei Bantimilz vorkommt.

In der Leber ist jedoch keine Cirrhose nachweisbar, nur eine zellige Infiltration der periportalen Septen.

Pat. wird am 3. 8. entlassen. Ambulant am 25. 1. 36:

Urobilin ++++
Urobilinogen ++++
Bilirubin ø.

**2. Aufnahme.**

31. 10. 36. Pat. hat sich nach ihrer Entlassung noch lange schwach gefühlt, sich dann aber langsam erholt. Seit April 1936 wieder starke Schmerzen in der Lebergegend, besonders nach reichlichem Essen. Die Schmerzen strahlten in Rücken und Operationswunde aus. Diät wurde nicht gehalten. Hülsenfrüchte, Kohl, Fett und Obst wurden schlecht vertragen. Bisweilen Erbrechen und Durchfälle. Arbeitsunfähig.

**Befund.**

Starker Ikterus der Skleren. Die ganze Körperhaut weist wieder die starke Pigmentierung auf. Die Leber ist normal. Druckschmerz in der

Lebergegend. Bohnengroße Glandulae in der linken Axillar- und Inguinalgegend.

Uebrige Befunde (Cor, Extremitäten, ZNS usw.) unverändert wie bei erster Aufnahme.

Temperaturen subfebril

| | | | |
|---|---|---|---|
| Leuko | 8.200 | Stabk. | 2% |
| Ery. | 4 Mill. | Segmentk. | 64% |
| Hb | 73% | Lympho. | 20% |
| | | Mono | 10% |
| | | Eo | 4% |

Senkung 120/128 mm.
Blutzucker 89 mg%.
Urin: rotbraun Urobilin +
Urobilinogen +++
Bilirubin +
Serum Bilirubin direkt ++
indirekt 5,57 mg%.

Im Allgemeinzustand keine Veränderung gegen früher. Zu dem dunklen Hautkolorit ist jetzt ein deutlicher Ikterus hinzugetreten. Auch im Urin ist jetzt im Gegensatz zu früher Bilirubin nachweisbar. Das indirekte Serumbilirubin ist vermehrt gegen früher. Pat. wird am 4. 6. 36 wieder entlassen.

**3. Aufnahme.** (21. 5. 37.)

Dezember 1936 wieder Leberbeschwerden, Appetitlosigkeit. Uebelkeit. Die Hautfarbe wurde zunehmend dunkler, besonders in den letzten zwei Monaten. Anfang 1937 Cortinbehandlung: Behandlung abgebrochen wegen Auftreten schmerzhafter Menses. Ferner traten noch vor der Cortinbehandlung Zahnfleischblutungen auf. Am Zahnfleisch und in der Wangenschleimhaut bildeten sich weißlich-gelbe Einlagerungen und Flecke, die nicht schmerzhaft sind. Zunehmende Gelbfärbung der Skleren und starker Juckreiz. Seit 14 Tagen bestehen wieder starke Durchfälle.

**Befund.**

Reduzierter Ernährungszustand. Hautkolorit dunkelbraun, bes. tiefbraun bis schwarz am Abdomen. In der Haut der Finger und des Fußrückens, im Zahnfleisch, in der Wangenschleimhaut Lipoidablagerungen. Abdomen: Leber überragt Rippenbogen um zwei Querfinger, ist derb und druckschmerzhaft. Reizlose Milzexstirpationsnarbe.

Sonstige Befunde: Urin: Spez. Gew. 1023

| | |
|---|---|
| Alb. ø | Urobilin ++ |
| Sacch. ø | Urobilinogen ++ |
| Aceton ø | Bilirubin + |
| Acetessigs. ø | Hämatoporphyr. + |

Blutbild:

| | | | |
|---|---|---|---|
| Stabk. | 1% | Leuko | 6.200 |
| Segmentk. | 58% | Ery | 3.1 Mill. |
| Lympho | 30% | | |
| Mono | 9% | | |
| Eo | 2% | | |

Bilirubin im Serum 4,2 mg%
Bilirubin im Serum direkt ++
Blutzucker: 78 mg%.
Takata: schw. +.
Cholesterin im Serum: 1221 mg%.

Stuhl bei fettfreier, KH-reicher Kost: mäßig Fett, keine Stärke, keine unverdauten Muskelfasern.

28. 5. Bilirubin im Serum 5,41 mg%
Bilirubin im Serum direkt ++.
Takata ++.
Augenhintergrund o. B.

Hämatoporphyrin ständig schwach +.

Bei hoher KH-Belastung ständig keine Glykosurie.

Bei 3tägiger Schmidtscher Probekost ist der Stuhl am dritten Tage hell, ranzig riechend, mikroskopisch: reichlich Neutralfett und Fettsäurenadeln.

23. 6. Zahnfleischblutungen.

29. 6. Hautexzision eines Xanthomknötchens: Granulom mit lipoidhaltigen Xanthomzellen. Das Granulom sitzt im subkutanen Gewebe und hat keine Beziehung zur Epidermis.

12. 7. Gynäkologische Untersuchung: o. B.

16. 7. Auf Belastung mit 180 KH, 80 g Eier und 120 g Butter: Koliken im Oberbauch und mehrfache rasche, nicht durchfällige, graugrüne Stuhlentleerungen. Im Stuhl massenhaft Neutralfettkugeln und Fettsäurekristalle.

17. 7. Nüchternblutentnahme: 1000 ccm Serum enthalten:

| | | |
|---|---|---|
| Ges. Fett | 45,342 g | (4,5342 g%) |
| Neutralfett | 37,248 g | (3,7248 g%) |
| Freie Fettsäuren | 7,952 g | (0,7952 g%) |
| Fettsäuren als Seifen | 0,142 g | (0,0142 g%) |
| Ges. Cholesterin | 11,524 g | (1152,4 mg%) |
| Freies Cholest. | 3,45 g | ( 345 mg%) |
| Estercholesterin | 8,07 g | ( 807,8 mg%). |

9. 7. Keine Grundumsatzerhöhung. Gewicht 43,7 kg.

### Verlauf und Zusammenfassung.

Die Wiederaufnahme erfolgt wegen mehr und mehr zunehmender Verschlechterung des Allgemeinbefindens. Die Körperhaut ist schwarzbraun, an manchen Stellen bronzefarben pigmentiert, besonders an Axilla, Hals, Bauch und Rücken. Daneben besteht eine kleinfleckige, zum Teil kleinknotige

gelbe Infiltration der Haut, die sich an den Extremitäten in vereinzelten, wenig erhabenen Knoten präsentiert. (Siehe Abb. 2.)

Abb. 2.
Xanthomatöse Infiltration an Knie und Unterschenkel.

In der Mundschleimhaut, besonders der Wangen, finden sich ebenfalls gelbe Streifen. Am Zahnfleisch ringförmige gelbe Infiltrationen.

Da das Serum neben der durch den Ikterus bedingten Grünfärbung auch eine leichte Trübung aufweist, und die Analyse einen Cholesterinwert von 1221 mg% ergibt, sind diese Hautveränderungen als Xanthelasmatose bzw. Xanthomatose aufzufassen.

Dem bestehenden Skleralikterus, der in der Haut durch die Braunfärbung verdeckt wird, entspricht eine Erhöhung des Serumbilirubins auf 4,2 mg% bei positiver direkter Probe. Im Harn Urobilin und Urobilinogen stark positiv, Takata schwach positiv. Hämatoporphyrin im Urin stets nur in Spuren nachweisbar. Leber stark vergrößert und stumpfrandig.

Röntgendurchleuchtung von Magen, Darm, Nieren und Gallenblase ergibt keine pathologischen Veränderungen. Bei der fraktionierten Ausheberung des Magens Fehlen von freier HCl und Subacidität.

Der Stuhl war von wechselnder Form und Farbe. Zeitweilig geformt und gefärbt wurde er unter Zunahme der Leberbeschwerden fast durch-

fällig, dünnbreiig und acholich; er zeigte besonders unter Fettzufuhr reichlich Fettsäuren und Neutralfette, aber keine Muskelfasern und Stärke. Die Diastasewerte waren normal.

Der Blutdruck war ziemlich konstant und etwas niedrig (95—110/75).

Da die pathologische Pigmentierung an einen M. Addison denken ließ, wurden entsprechende Untersuchungen vorgenommen:

Blutzuckerkurve nach Traubenzucker i. v.

| | |
|---|---|
| nüchtern | 104 mg% |
| nach Inj. | 221 mg% |
| nach 100′ | 90 mg% |
| nach 120′ | 84 mg% |
| nach 150′ | 92 mg% |
| nach 180′ | 106 mg%. |

Diese Werte sprachen, ebenso wie auch die Kontrollen von RR. und Blutzucker in verschiedenen Abständen nach 1 mg Adrenalin i. v. nicht für Nebennierenfunktionsstörungen.

Auffällig war das Verhalten der xanthomatösen Herde. Sie waren erstmalig Anfang Dezember 1936 in den Kniekehlen und an den Zehen aufgetreten. Ende April sistierten die Menses. Gleichzeitig breitete sich unter Zunahme der Leberbeschwerden die Xanthomatose aus.

Die Xanthomknötchen gingen unter der Diät zunächst zurück, während der Gesamtcholesterinspiegel von 1221 mg% (23. 6.) auf 1047 mg% (29. 6.) und weiter auf 873 mg% absank. Am 26. 7. traten heftige Oberbauchschmerzen und Fieber auf. Gleichzeitig schossen neue Xanthomeruptionen auf.

Der Cholesteringehalt des Serums wurde nochmals kontrolliert am 19. 8.:

| | |
|---|---|
| Gesamtcholesterin | 890,46 mg% |
| Freies Cholesterin | 406,55 mg% |
| Estercholesterin | 483,91 mg%. |

Im ganzen Besserung des Allgemeinzustandes. Rückgang der Xanthomatose war am Zahnfleisch zu beobachten. Pigmentierung und Ikterus erfuhren keine Veränderung.

Pat. wurde am 27. 8. mit der Weisung, sich weiter ambulant vorzustellen, entlassen. Dies hat Pat. nicht befolgt!

**4. und letzte Aufnahme.**

Am 23. 12. 37 kommt Pat. erneut zur Aufnahme. Sie gibt an, nach ihrer Entlassung habe sie sich ziemlich wohl gefühlt. Die Gelbfärbung der Haut und das lästige Hautjucken seien verschwunden. Auch der Appetit sei gut gewesen. Vor 14 Tagen aber habe sie fast plötzlich wieder Durchfälle und Fieber bekommen. Seitdem auch wieder Gelbfärbung der Haut und Zunahme des Schwächezustandes.

Der Befund hat sich seit früher nicht sehr wesentlich verändert. Der objektive Allgemeinzustand ist schlecht. Intensiver Haut- und Skleralikterus. Die Wangen sind eingesunken, die Augäpfel zurückgetreten. Die Xanthom-

knötchen an Haut und Schleimhaut sind nicht mehr so intensiv, sie scheinen sich sogar, was die Zahl betrifft, zurückgebildet zu haben.

Starker Druckschmerz im rechten Oberbauch. In der Kreuzbeingegend eine etwa handtellergroße, lipomatöse, stark schmerzhafte Anschwellung mit oberflächlichem Hautdefekt (markstückgroßes Dekubitalgeschwür).

**Verlauf.**

Keine Temperaturen. Nahrungsaufnahme und Verdauung äußerst schlecht. Bei dem schweren Krankheitszustand rein symptomatische Behandlung.

Am 27. 12. leichte Temperatursteigerung, die auf einen beginnenden pulmonalen Prozeß zurückzuführen ist.

Am 3. 1. 38 Kreislaufkollaps. Schüttelfrost, Atemnot. Kochsalzinfusion.

Pat. kommt nach kurzer Zeit ad exitum.

**Auszug aus dem Sektionsbericht**

(Pathol. Institut des Krankenhauses Berlin-Westend.
Dirig. Arzt: Prof. Dr. W. Koch).

Leiche einer 38jährigen Frau, 1,52 groß, 40 kg schwer. Skleren und Haut zeigen ikterisch-grüne Färbung. Vor allem aber fällt eine eigenartige, kräftige schmutzig graugrünliche Hautfarbe auf, die nicht ausgesprochen bronzeartig ist, sondern etwa der Zigeunerhautfarbe entspricht. Die Haut zeigt überall Einlagerungen feinster dunkelgelber, sagokorngroßer Knötchen, die leicht prominieren und durch die Epidermis hindurchschimmern. Sie stehen besonders dicht innerhalb der Kniekehlen und am Gesäß, finden sich aber sonst über die ganze Körperoberfläche ausgestreut.

Bauchhöhle: Gallenblase handschuhfingerförmig mit grünlicher, kaum fadenziehender Galle gefüllt. Ductus choledochus gallig gefärbt, gut durchgängig. Ductus cysticus desgleichen. Die Leber mißt 25 : 20 : 8 cm, sie wiegt 1850 g. Die Kapsel ist zart und glatt. Die Leber zeigt eine eigenartige dunkelrotbraune Oberflächenfarbe mit Beimischung eines olivgrünen Farbtons zu seiner Grundfarbe. Unterer Leberrand scharf, die Schnittfläche weist dichtstehende, bis erbsgroße runde Knoten von graurötlicher Beschaffenheit auf. Dieselben ragen inselartig etwas über die Schnittfläche hervor. Sie sind aber nicht scharf vom übrigen Parenchym abgegrenzt. Das dazwischenliegende Gewebe zeigt Läppchenzeichnung und ist in den periportalen Läppchenanteilen gallig-grün gefärbt. Die Schnittfläche der Leber zeigt somit ein Bild ungewöhnlicher Struktur und Farbe. Konsistenz der Leber mittelfest, beim Schneiden auffallend zäh. Im Gebiet des Leberstiels neben dem Choledochus findet sich eine halb-walnußgroße feste und zähe Lymphdrüse von graurötlicher Schnittfläche. Auch am Pankreas finden sich bohnengroße derbe Lymphdrüsen von graurötlicher Beschaffenheit. Auch im Mesenterium fühlt man überall bohnengroße derbe Drüsen.

Die rechte Nebenniere wiegt 5¼, die linke Nebenniere 8¼ g, ihre Schnittfläche erscheint dunkelrot, die Rinde ist schmal, schwach-gelblich und nicht deutlich abgrenzbar.

Aus den Histologischen Befunden ist folgendes Bemerkenswerte hervorzuheben:

Leber: Es zeigt sich eine starke lymphocytäre Infiltration in den periportalen Feldern mit Einwandern der Lymphocyten in das Parenchym. Die Leberzellbalken sind teilweise dissoziiert. In mehreren Stellen läßt sich eine deutliche, von dem periportalen Gewebe ausgehende Bindegewebsvermehrung und Einwanderung des Bindegewebes in das Parenchym feststellen. Dadurch ergibt sich an vielen Stellen ein völlig regelloses und unregelmäßig begrenztes Bild der Acini. Die Grenze zwischen Parenchym und Interstitium ist unscharf, nach der Peripherie hin ist das Parenchym deutlich aufgelockert. Ueberall, sowohl im Parenchym wie im Interstitium, ausgedehnte Bilirubinpigmentablagerungen. Die Leberzelle selbst zeigt keine Fett- oder Cholesterineinlagerungen und ist in ihrer Struktur unverändert. (Siehe Abb. 3 und 4.)

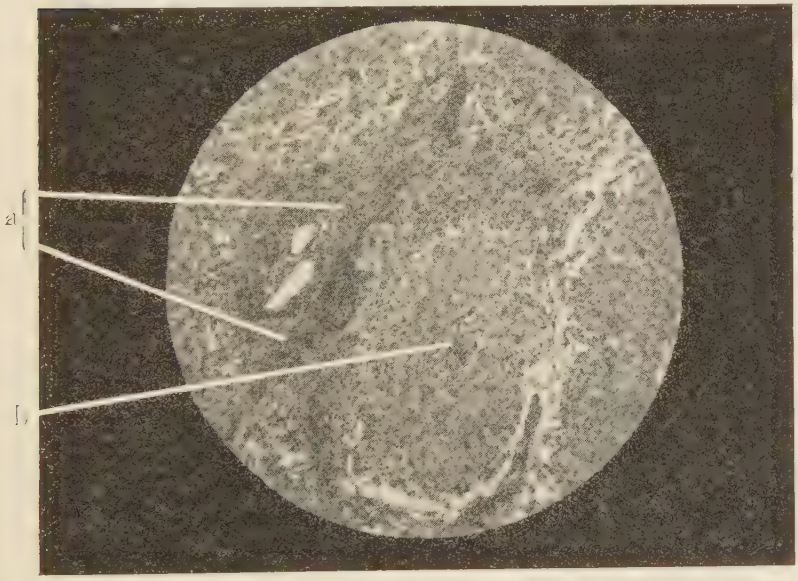


Abb. 3.

Leber. Färbung v. Gieson. Mikrophotogramm. Vergr. 1 : 50,
(Reichert Achromat Obj. 10 mal. Hyg. Okular 5 mal.)
a) periportale zellige Infiltration
b) Läppchen. An der Peripherie teilweise dissoz. Zellbalken.

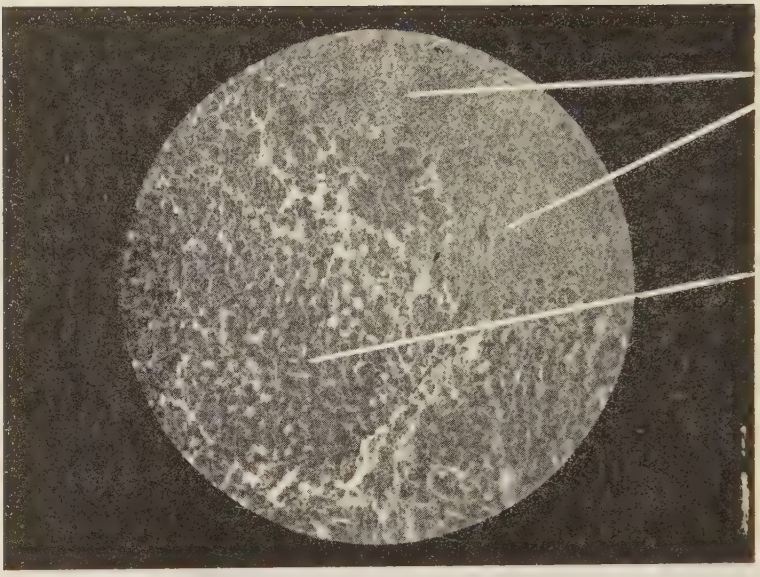


Abb. 4.
Leber. Färbung H. E. Mikrophotogramm. Vergr. 1 : 50.
(Reichert Achromat Obj. 10 mal. Hyg. Okular 5 mal.)
a) und b) wie oben Abb. 3.

Ein Schnitt durch die Mundschleimhaut zeigt in der Submucosa und Subcutis und ohne Beziehung zum Epithel massenhafte, vorwiegend intracelluläre, aber auch extracelluläre Fettanhäufungen (s. Abb. 5).

Ebenso finden sich in der Submucosa des Oesophagus mächtige Fettanhäufungen (s. Abb. 6).

Haut: Siehe Probeexcision (s. o.).

Milz: Es sei auf die Besprechung des Befundes anläßlich der Milzexstirpation hingewiesen (s. o.).

An den Lymphknoten lassen sich außer einer hochgradigen Hyperplasie keine wesentlichen pathologischen Befunde erheben.

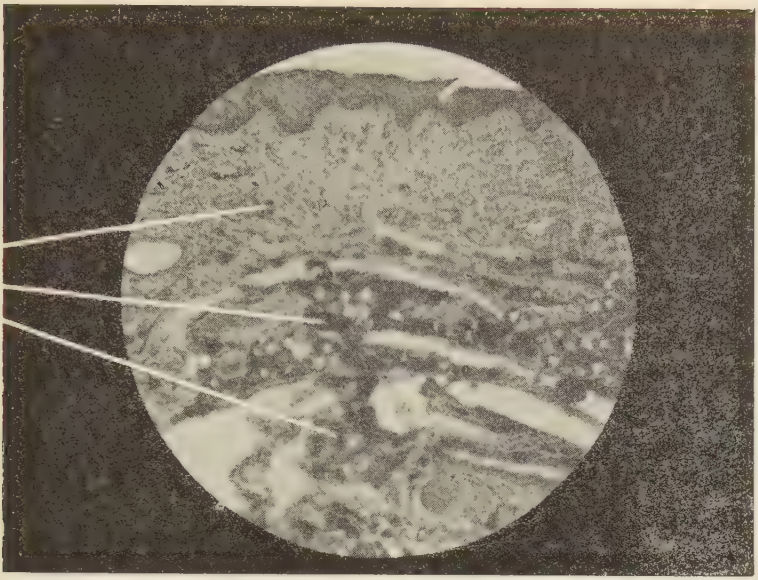


Abb. 5.

Mundschleimhaut. Sudanfbg. Mikrophotogr. Vergr. 1 : 50.
(Reichert Achromat Obj. 10 mal. Hyg. Okular 5 mal.)
a) Fettanhäufungen in der Submucosa und Subcutis.

Bei unserer Patientin weisen schon die ersten krankhaften Befunde auf die Leber hin: es wird ein ausgesprochen gelb aussehendes Blutserum festgestellt; dementsprechend enthält das Blut direkt und indirekt gebildetes Bilirubin. Der untere Leberrand befindet sich drei Querfinger unter dem Rippenbogen und ist, ebenso wie die deutlich vergrößerte Milz, palpabel. Im Harn findet sich in vermehrtem Maße Urobilin und Urobilinogen. Ebenso läßt sich während der ganzen Krankheit, eine, wenn auch nur angedeutete, Hämatoporphyrinurie feststellen. Wir nehmen mit Eppinger an, daß das im Darm gebildete Porphyrin, das durch die normale Leber zurückgehalten wird, die kranke Leber passiert und so dem Porphyrin die Möglichkeit gegeben ist, in den großen Kreislauf überzutreten; von hier kommt es zur Ausscheidung durch die Nieren. Wir sehen hierin einen der Urobilinurie sehr ähnlichen Vorgang. Uebelkeit, Leibschmerzen, Erbrechen und gehäufte Stuhlgänge, besonders nach fettreichem Essen, weisen uns ebenfalls auf die Leber hin.

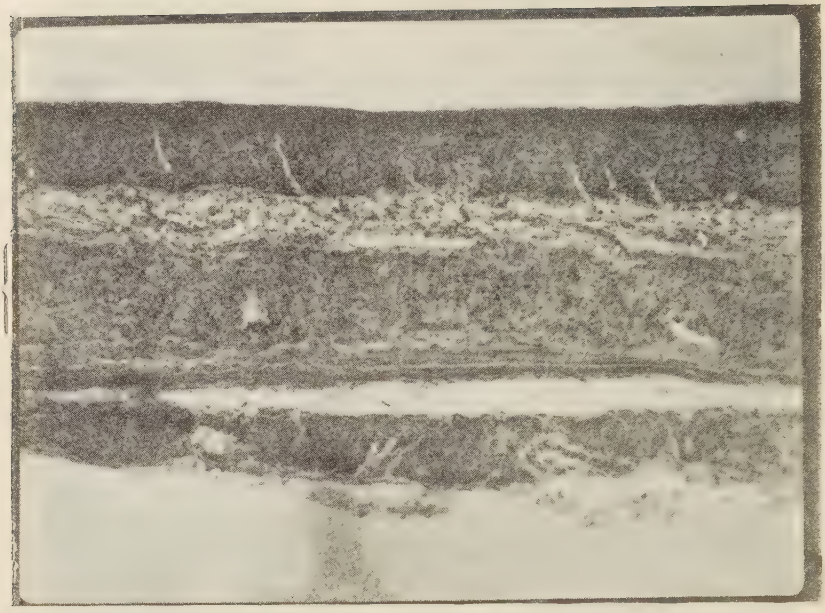


Abb. 6.

Oesophagus, Sudanfbg. Mikrophotogr. Vergr. 1 : 100.
(Reichert Achromat Obj. 10 mal. Hyg. Okular 10 mal.)
a) Fetteinlagerungen in der Submucosa.

Die Milzexstirpation scheint das Bild nicht zu bessern, sondern es tritt eher eine Verschlechterung ein. Die Leberbeteiligung zeigt sich jetzt ganz deutlich: Urobilin und Urobilinogen sind im Urin vierfach positiv. Zu einer von Anfang an bestehenden Pigmentierung tritt nun ein deutlicher Ikterus; hinzu kommen Zahnfleischblutungen und der typische Juckreiz am ganzen Körper. Schmerzen in der Lebergegend, Erbrechen, Durchfälle, hohe Serumbilirubinwerte bleiben dauernd bestehen. Dann erst treten in der dritten Krankheitsperiode die multiplen Xanthomknoten auf; gleichzeitig mit diesem Ereignis läßt sich nunmehr eine ganz enorme Hypercholesterinämie mit 1221 mg% Cholesterin feststellen.

Wir haben im vorigen Abschnitt gesehen, daß der Ikterus ganz allgemein mit einer Erhöhung des Cholesterins im Blute einhergeht. Wir werden auch in unserem Fall bei den von Anfang an bestehenden Beschwerden von Seiten der Leber an einen Zusammenhang der Hypercholesterinämie mit einer Leberaffektion zu denken haben.

Trotz unserer im einzelnen noch recht mangelhaften Kenntnis des ganzen Cholesterinstoffwechsels wird der Leber für die Regulation des Cholesterinhaushaltes schon lange eine Hauptrolle zuerkannt.

Dabei wurden die Hypercholesterinämien bei Lebererkrankungen meist auf ungenügende Cholesterinausscheidung von seiten der Leber bezogen und somit von Retentionshypercholesterinämien gesprochen; diese erklärten Aschoff und Bacmeister durch eine „abnorme Dichtigkeit des Leberfilters". Freilich hat Sperry gezeigt, daß die Leber hinsichtlich ihrer Ausscheidungsfunkton keinen wesentlichen Einfluß auf die Cholesterinregulation im Blute nimmt; er konnte nachweisen, daß nicht die Leber, sondern der Darm der Hauptausscheidungsort für das Cholesterin darstellt, indem ein Drittel durch die Leber, zwei Drittel des Cholesterins jedoch vom Darm ausgeschieden werden, wovon ein großer Teil wieder rückresorbiert wird.

Wir wissen, daß die Cholesterinzusammensetzung des Blutes vor allem abhängt von dem Verhalten spezifischer Cholesterinspeicherorgane des Organismus, wie Leber, Milz und RES. Der Transport des im Organismus nicht fest verankerten Cholesterins findet in Form der Cholesterinester statt. Die Veresterung und damit das Gleichgewicht zwischen freiem Cholesterin und Estercholesterin wird von der intakten Leber bewerkstelligt. Thannhauser war es besonders, der auf diese Beziehunten hinwies. Er sah in der Gleichgewichtsstörung zugunsten des freien Cholesterins und in dem Absinken der Ester ein Charakteristikum der pathologischen Leberbeteiligung und sprach von einem „Estersturz": je schwerer also die Parenchymschädigungen, desto weniger Ester, wofür umso mehr freies Cholesterin in Erscheinung treten wird.

Wenn wir unseren Fall darauf ansehen, so müssen wir sagen, daß bei allen Zeichen der Leberbeteiligung die Veresterung ungestört zu sein scheint: Der Blutgehalt von 807 mg% Estercholesterin ist im Verhältnis zum Gesamtcholesteringehalt von 1152 mg% der normale, nämlich ca 70%. Die Stühle sind nie richtig acholisch. Die Galaktoseprobe ergibt eine Ausscheidung von weniger als 3 g. Wollen wir demnach intra vitam ein Urteil über die Funktionstüchtigkeit dieser Leber abgeben, so müssen wir sagen, daß das Parenchym weitgehend ungeschädigt zu sein scheint. Immerhin wird aber auch jetzt schon die sehr starke Urobilinurie, die angedeutete Porpyrinurie und die positiv ausgefallene Takatareaktion einen gewissen Grad der Leberparenchymbeteiligung nicht ausschließen

lassen können. Das histologische Bild der damaligen Probeexcision, die vor dem Auftreten des Ikterus ausgeführt wurde, ergab demnach in der Tat nur eine geringe periportale Zellinfiltration. Besonders Henschen und Eppinger haben darauf hingewiesen, daß die Leber ein Doppelapparat sei mit „bipolar" funktionierenden Parenchymzellen, so daß es geboten sei, sich bei allen Leberschädigungen zu fragen, ob mehr der epitheliale oder mehr der mesenchymale Apparat in Mitleidenschaft gezogen ist. Es kann somit keine Frage sein, daß für unseren Fall zunächst einmal vorwiegend die letztere Möglichkeit gegeben ist.

Sehen wir uns den postmortalen Befund der Leber, also nach dem Auftreten des Ikterus, an, so fallen sowohl makro- wie mikroskopisch die mächtigen periportalen Zellinfiltrate auf, die seit der Probeexcision noch stark zugenommen haben. Die Zunahme des Bindegewebes ist nicht auf das periportale Gebiet beschränkt geblieben, sondern hat teilweise in das Läppchengefüge hineingegriffen und zu einer direkten Herauslösung der Leberzellen aus ihrem Verbande geführt. Dadurch ist die sonst so deutliche Absetzung zwischen Interstitium und Parenchym vielerorts völlig verwaschen und ein cirrhoseähnliches Bild entstanden. Die Leberzelle selbst ist histologisch in ihrer Struktur anscheinend keinen Veränderungen unterlegen.

Auf Grund dieser Erkenntnisse läßt sich eine Vorstellung über die Art der Ikterusentstehung in unserem Falle gewinnen. Anfänglich werden die sich langsam immer stärker entwickelnden Infiltrate von lympoiden Zellen und jungem Bindegewebe die feinen Gallenwege zum Teil komprimiert und so zu einer Art mechanischem Ikterus geführt haben. Mit dem Uebergreifen der Infiltrate auf den Acinus, der damit bedingten Dissoziierung der Leberzellbalken, der Kontinuitätstrennung zwischen einzelnen Gallenkapillaren und der hierdurch hergestellten Kommunikation zwischen Blutkapillaren und interstitiellen Räumen, ist unschwer eine weitere Möglichkeit für den Uebertritt von Gallefarbstoff ins Blut zu erkennen.

Das sehr stark vermehrte indirekte Serumbilirubin zeigt, daß der Ikterus zu erheblichen Teilen hämolytisch bedingt ist; doch scheint dies für die Cholesterinstoffwechselstörung selbst nicht von so ausschlaggebender Bedeutung zu sein. Der Ikterus hämolyticus zeigt, wie wir wissen, keine Beziehungen zum Cholesterinstoffwechsel. (Bürger, Schwiegk.)

Eppinger hat besonders auf die periacinöse Ikterusentstehung hingewiesen. Er zeigte, daß es ein Krankheitsbild mit schwerem und besonders langwährenden Ikterus auf dem Boden einer alimentären Intoxikation gibt, das mit eigentümlichen Infiltraten in den periportalen Feldern einhergeht. Er findet hierbei ebenfalls nur geringe Störungen der Leberfunktion selbst und eine fast normale Ausscheidung bei Galaktosebelastung. Man hat sogar experimentell diese Veränderungen an der Läppchenperipherie nachahmen können. Durch Vergiftung mit Allylformiat kommt es bei Tieren im ersten Stadium zu periacinösen Nekrosen, die restlos ausheilen können. Wiederholt man jedoch die Schädigung, kombiniert mit anderen Noxen, so kommt es auf dem Boden solcher Nekrosen und des Plasmaaustritts zu zellulären Infiltrationen, verbunden mit Bindegewebsfaserbildung und Einreißen der Gallenkapillaren. Diese Veränderungen gleichen weitgehend denen bei der oben genannten periacinösen Form des Ikterus und auch den in unserem Fall beobachteten.

Wir werden uns ferner vorzustellen haben, daß dieselbe Intoxikation, die die oben beschriebenen Leberveränderungen gesetzt und zum Ikterus geführt hat, auch die Milz befallen und hier sowohl histologische wie auch funktionelle Schäden ausgelöst hat. Die gleiche Reaktion, die in der Leber als eine periportale Infiltration imponierte, stellt sich in der Milz als eine Fibrose des Stromas dar, als eine Fibroadenie.

Eppinger hat, um die große biologisch zusammengehörige Einheit des ganzen Pfortadersystems zu betonen, den Begriff der „hepatolienalen Erkrankungen" geprägt. Er faßt damit die bindegewebigen Reaktionen in Milz und Leber als grundlegend gleichartig auf im Sinne der Organisation eines durch seröse Entzündungen hervorgerufenen Plasmaexsudates. In dem Maße als die Fibrose fortschreitet, kommt es auch zur Vergrößerung des betreffenden Organs. Je nachdem, welches Organ zuerst auf die primäre Kapillarschädigung und den Plasmaaustritt reagiert, wird die Hyperplasie zuerst in dem einen oder anderen Organ manifest werden, meist jedoch zuerst in der Milz. Als Ursache werden die verschiedensten Vergiftungen, die eine seröse Entzündung in der Leber und Milz bedingen, angesprochen. Das Endstadium aller dieser Vorgänge aber ist eine Cirrhose. Wir gehen wohl nicht fehl, auch für unseren Fall anzunehmen, daß der zwangsläufige weitere Ablauf der Erkrankung der einer Lebercirrhose gewesen wäre.

Bei unserem Fall ließ sich, was man meist bei splenomegalen Lebercirrhosen beobachten kann, eine erhöhte Hämolyse mit Anämie, stark vermehrtem indirekten Bilirubin im Blut und Ansteigen der Reticulocyten feststellen. In dem gesteigerten Blutzerfall sehen wir ebenfalls die Reaktion auf eine Intoxikation, die zu einer übernormalen Funktionssteigerung der blutabbauenden Zellen führt. Auch an Beziehungen zum Ikterus haemolyticus mußte gedacht werden, doch kam man zunächst über die Diagnose eines Bantischen Symptomenkomplexes nicht hinaus.

Man hatte daher seinerzeit in unserem Fall in Anlehnung sowohl an den hämolytischen Ikterus wie an viele Fälle von splenomegalen Cirrhosen, bei denen durch Milzexstirpation eine wesentliche Besserung bzw. sogar Heilung erfolgt war, die Milz entfernt. Dieser Eingriff hat die Grundkrankheit, also die Cholesterinstoffwechselstörung, sicher nicht günstig beeinflußt. Es ließ sich jedoch damals über das Wesen der vorliegenden Krankheit zunächst noch kein Bild gewinnen. Liegt es doch, wie wir gesehen haben, im Wesen der Erkrankung, daß die Xanthomknoten oft sehr spät und meist erst nach dem Auftreten des Ikterus manifest werden. Daraus mögen die maximalen Schwierigkeiten erhellen, die sich der Diagnose eines derartigen Falles als Cholesterinstoffwechselstörung in den Weg stellen; unsere Krankengeschichte zeigt das wohl eindringlich.

Aschoff, Soper, Siegmund u. a. haben erwiesen, daß nach Milzexstirpation das Blut cholesterinreicher wird. Kreis konnte noch Jahre nach der Milzexstirpation eine Hypercholesterinämie nachweisen. Man hat daraus geschlossen, daß es der Fortfall eines Teiles des RES, dessen Zusammenhang mit dem Cholesterinstoffwechsel wir bereits erörtert haben, sei, der diese Hypercholesterinämie bedingt. Ferner fand man, daß andere Teile des RES nach Milzexstirpation durch kompensatorische Tätigkeit förmlich funktionell hypertrophierten und führte dies auf den Ausfall eines wichtigen Teiles der cholesterinspeichernden Zellen zurück. Schließlich fanden Kame-Yama und Oda Keisin nach Injektion von Milzextrakt eine deutliche Cholesterinverminderung im Blute. Alle diese Momente machen es, ganz abgesehen davon, daß sich die Cholesterinstoffwechselstörung bald nach der Milzexstirpation mit solcher Intensität manifestierte, wohl wahrscheinlich, daß diese Maßnahme auch in unserem Fall mit zu einer Verstärkung der Leberveränderungen und einer Erhöhung des Cholesterinspiegels beigetragen hat.

Doch werden wir die eigentliche Ursache der Hypercholesterinämie an einer anderen Stelle suchen müssen, vornehmlich in der Leber selbst. Wir haben schon oben von der Auffassung der sog. Retentionshypercholesterinämie gesprochen, d. h. die kranke Leber kann der ihr zukommenden Aufgabe der Cholesterinausscheidung nicht mehr nachkommen, das Cholesterin muß sich daher im Blute anstauen. Wir sahen, daß diese Erklärung nur zum Teil ihre Richtigkeit haben kann, da die Ausscheidungsfunktion der Leber für Cholesterin eine verhältnismäßig geringe ist.

Edelmann hat folgenden Fall beschrieben: Patient mit hochgradiger Hypercholesterinämie, gelber Haut, vergrößerter Leber, Verdauungsstörung, Mattigkeit, Appetitlosigkeit und Blähungsgefühl. Die Haut war gelb, aber nicht ikterisch. Die Skleren waren frei, im Blut kein erhöhter Bilirubinspiegel. Auch hier hat Edelmann, trotzdem keine Zeichen einer schwereren Leberstörung vorhanden waren, eine spezielle, vielleicht klinisch gar nicht näher feststellbare, Erkrankung der Leber angenommen, die ihr Vermögen der Verwertung bezw. Ausscheidung des Cholesterins eingebüßt hat.

Die neuere Zeit stellte die Rolle der Leber im Cholesterinhaushalt des Organismus in ein anderes Licht. Schally war es vor allem, der darauf hingewiesen hat, daß es auf unüberwindliche Schwierigkeiten stoße, die ikterische Hypercholesterinämie nur als Ausscheidungsstörung oder durch Versagen eines wichtigen Speicherorgans zu erklären, wozu noch als eine weitere Möglichkeit die vermehrte Cholesterinsynthese käme; denn wir müssen heute wohl annehmen, daß der erwachsene menschliche Organismus Cholesterin synthetisieren kann, doch wissen wir nichts Genaues über den Ort dieser Synthese. d'Arton und Reichert haben zwar die überlebende Leber mit defibriniertem Blut durchströmt und im abfließenden Leberblut eine Cholesterinvermehrung festgestellt, doch sind diese Ergebnisse sehr umstritten. Der erwachsene Organismus scheint mit dem synthetisierten Cholesterin recht sparsam umzugehen und seinen Bedarf hauptsächlich durch Darmresorption aus dem Nahrungscholesterin zu decken.

Schally, Gebhardt und Klein nehmen nun auf Grund ihrer Untersuchungen an, daß die Leber im Sinne einer endokrinen Regulation auf den Cholesterinstoffwechsel einwirkt. Gebhardt und Klein fanden, daß bei parenteraler Leberapplikation bei 19 Untersuchten (Perniciosa, sekundäre Anämien, Leberleiden und Gesunde) die Cholesterin- und Cholesterinesterwerte im Serum

deutlich anstiegen. Der gleiche Leberextrakt, der den niedrigen Cholesterinspiegel zu normalen Werten erhebt, ist aber nach den Untersuchungen von Schally auch imstande, den erhöhten Cholesterinspiegel verschiedener Genese zu senken. So konnte er in einem Falle ein Absinken des Blutcholesterinspiegels von 700 mg% auf 200 mg% erreichen. Hierbei kann der betreffende inkretorisch wirkende Leberextrakt jedoch in keiner Weise mit dem Anti-Perniciosa-Prinzip in Zusammenhang gebracht werden, sondern er wird wohl bei der Herstellung der Extrakte nur zufällig mitextrahiert. Schally nimmt an, daß dieser Stoff bei Störungen des Cholesterinstoffwechsels qualitativ oder quantitativ minderwertig produziert wird.

Interessante Ergebnisse hat in neuerer Zeit Melnotte veröffentlicht: Er fand nämlich in einigen seltenen Fällen von Cholesterinbestimmungen vor Ausbruch eines Ikterus in der präikterischen Phase eine Hypocholesterinämie und glaubt, daß diese Hypocholesterinämie ein Initialsymptom aller Ikterusarten ist. In der zweiten ikterischen Phase fand er dann stets eine Hypercholesterinämie, die er eher als eine Hyperfunktion, als ein hepatisches Defizit deutet.

Eine weitere Steuerungsmöglichkeit der Leber liegt in Cholesterinretention bei Ueberangebot und Ausschüttung bei Mangel. Man könnte sich denken, daß diese Regulation von der oben genannten Inkretwirkung der Leber gesteuert wird und bei Dysfunktion derselben entsprechend gestört ist.

Schally glaubt, daß die Leber in ihrer beschriebenen Inkretwirkung sicher nicht autonom ist, sondern darin hauptsächlich von der Schilddrüse (Versuche von Besuglow und Tutkewitsch) gesteuert wird, ja, daß wahrscheinlich das Zusammenwirken aller innersekretorischen Drüsen den Cholesterinstoffwechsel in richtigen Bahnen hält.

Auch könnte man sich denken, daß die hormonale Beeinflussung des Cholesterinstoffwechsels allen Organen mit ungeschädigtem RES zukommt. Neben der oben beschriebenen Cholesterinverminderung im Blute nach Injektion von Milzextrakt hat Schliephacke aus der Milz einen Faktor isoliert, den er „Prosplen" nennt, und der, gesunden Menschen eingespritzt, eine Hypercholesterinämie erzeugt. Also würde evt. auch die Milz mit einem Faktor sowohl senkend als auch steigernd auf den Cholesterinstoffwechsel wirken können. Doch werden auf diesem Gebiete noch viele weitere

Untersuchungen und Forschungen nötig sein, um zu einer einheitlichen Auffassung zu gelangen.

Wir könnten auch für unseren Fall das Bestehen einer derartigen endokrinen Regulationsstörung annehmen. Während die Fähigkeit der Veresterung den, wie wir festgestellt haben, völlig normal strukturierten Leberzellen weitgehend erhalten geblieben ist, ist es durch eine wahrscheinlich alimentäre Intoxikation neben den periportalen Infiltraten, der Bindegewebsvermehrung und dem Ikterus zu einer schweren Störung im harmonischen Zusammenspiel zwischen epithelialem und mesenchymalem Apparat der Leber gekommen. Hierin scheint die Ursache für die Störung der nach Schally durch die Leber hormonal gesteuerten Cholesterinstoffwechselregulation zu liegen.

Wir wissen, daß der Ikterus bzw. seine Stärke, uns kein Maß geben kann für den Umfang einer bestehenden Cholesterinstoffwechselstörung, demnach ebensowenig eine mehr oder weniger ausgesprochene und nachweisbare Leberschädigung. Unerklärlich bleibt uns freilich, wieso der Darm als Hauptausscheidungsort den Cholesterinüberschuß nicht auszugleichen vermag.

Es sei hier darauf hingewiesen, daß man heute der Ansicht ist, daß auch in der Nebennierenrinde mehrere Faktoren enthalten sind, die in völlig verschiedener Weise den Lipoidstoffwechsel beeinflussen. Die Untersuchungen von Thaddea haben drei Faktoren herausgestellt: Faktor A steigert den Phosphatidgehalt, Faktor B senkt den Cholesteringehalt und Faktor C senkt den Phosphatidgehalt. Ferner zeigte sich, daß das gesamte Serumcholesterin nach Nebennierenrindenzufuhr beträchtlich absinkt (Kamei Keisuke). Nach Blockierung des RES mit Tusche bleibt diese Senkung jedoch aus; demnach ist ein funktionstüchtiges RES die Vorbedingung für Aenderungen im normalen Cholesterinhaushalt des Organismus. Auch in unserem Falle mußte an eine Erkrankung der Nebenniere im Sinne eines M. Addison gedacht werden. Die eigenartige Pigmentierung vor allem, sowie die relativ niedrigen Blutdruck- und Blutzuckerwerte gaben hierzu Anlaß. Entsprechende Belastungen mit Adrenalin und Traubenzucker sprachen jedoch nicht für einen M. Addison. Ein Absinken des Blutzuckers ist bei Cholesterinstoffwechselstörungen öfters gefunden worden, was von Bürger als Zeichen der Umwandlung von Kohlehydrat in Fett gedeutet wird.

Was die eigentliche braune, anfänglich noch nicht ikterische Hautfärbung betrifft, so können wir an Melanodermien denken, wie

sie schon von Weil, Rendu und Widal bei Splenomegalien beschrieben wurden. Aehnliche, in Zusammenhang mit dem Cholesterinstoffwechsel stehende, Erscheinungen kennen wir in der Pigmentierung der Schwangeren ebenso wie in der frühzeitigen gelblich-braunen, bronzefarbenen Verfärbung der Haut bei M. Gaucher und anderen Lipoidosen. Natürlich muß in entsprechenden Fällen von der ikterischen Verfärbung auch eine allmähliche Gelbfärbung (Xanthosis) als Ausdruck des ansteigenden Fettgehaltes in Blut und Gewebe abgetrennt werden; sie ist bedingt durch Lipochrome, d. h. Fettfarbstoffe, die besonders bei Lipoidvermehrung stark hervortreten.

Ausschlaggebend für das Auftreten des Syndroms Xanthelasma und Ikterus erscheint uns nach allem Vorhergesagten Art und Stärke der ursächlichen Noxe zu sein. Wir werden uns zu orientieren haben, ob dieselbe vorwiegend den Sekretionsapparat oder aber den, den Cholesterinstoffwechsel regulierenden, Apparat der Leber in in Mitleidenschaft gezogen hat oder gar alle beiden Systeme. In unserem Falle scheint die Schädigung weniger gegen die epitheliale, als besonders gegen die mesenchymale Komponente gerichtet gewesen zu sein.

Beim hepatocellulären Ikterus ist die Cholesterinregulation durch die Leber meist schwer geschädigt. Beim mechanischen Ikterus werden wir zu prüfen haben, inwieweit die Hypercholesterinämie nicht nur auf einer Ausscheidungsinsuffizienz für Cholesterin beruht, sondern auch auf einer akzessorischen Störung in der Cholesterinregulation der Leber. Bei cirrhoseähnlichen Bildern, wie auch in unserem Falle, werden wir mit Kombinationen beider Momente zu rechnen haben. Daher nimmt es nicht wunder, daß Fälle von Lebercirrhose mit Hautxanthelasma, wie sie von Posner, Pinkus, Pick, Adlersberg, Schilling und Bürger mitgeteilt worden sind, hinsichtlich der Cholesterin- und Cholesterinesterämie ein ganz unterschiedliches Verhalten zeigen (Werte von 300 bis 800 mg% freies Blutcholesterin bei verschiedenen Esterwerten). Bürger und Habs haben darauf hingewiesen, daß sich die Veresterung bei Cirrhosen mit Bilirubinvermehrung verschieden verhält: ein Teil der Fälle zeigt relative, ein anderer absolute Esterverminderung, während in der dritten Gruppe bei hohen Werten des freien Cholesterins die Veresterung ungestört ist (s. unser Fall). Somit läßt der Veresterungswert des Serumcholesterins keinen

sicheren Rückschluß auf den sekretorischen Funktionszustand der Leber zu.

Durch die Möglichkeit desNebeneinanderbestehens einer sekretorischen und einer inkretorischen Funktion der Leber ergeben sich folgende Ueberlegungen:

1. Abgesehen von den Fällen, in denen durch Lokalisation des Xanthoms in der Leber (sog. primäres Xanthom) ein mechanischer Ikterus hervorgerufen wird (reaktive Cirrhose) läßt sich eine weitgehende Unabhängigkeit von Xanthom einerseits und Ikterus andererseits feststellen.

2. Es ist aus obengenannten Gründen möglich, daß eine beträchtliche Hypercholesterinämie, ja auch eine Xanthomatose, ohne Zeichen einer schweren Lebererkrankung und ohne Ikterus vorkommt (siehe Fälle Edelmann und Siemens). Ein Ikterus, bei dem die Leberzellen selbst morphologisch keine Veränderungen ihrer Struktur erkennen lassen, wird trotzdem mit schweren Störungen in der Cholesterinregulation vergesellschaftet sein können (unser Fall).

3. Als Bindeglied zwischen Xanthom und Ikterus könnten wir allenfalls heranziehen:

a) die Hypercholesterinämie. Doch haben wir schon früher gesehen, daß dieselbe u. U. auch fehlen kann und daß sie das Xanthom nicht verursacht, sondern nur seine Bildung erleichtert;

b) die ursächliche Noxe. Sie kann sicher die gemeinsame Bedingung für Xanthom und Ikterus schaffen.

Es ist daher für unseren Fall zu erwägen, ob der gleiche Schaden, der, sicher schon lange vor dem Auftreten der ersten Krankheitszeichen überhaupt, erstmalig Leber und Milz getroffen hat, nicht auch damals bereits zur Dekonstitution derjenigen Zellen geführt hat, die später zu Xanthomzellen wurden. Es muß aber auch daran gedacht werden, daß die Dekonstitution der betreffenden Zellen schon lange vorher und ohne jeden Zusammenhang mit dem Leberschaden bestanden hat.

Wir haben früher diese Dekonstitution postuliert als Vorbedingung für jedes Xanthom überhaupt. Wir können dieselbe Annahme auch für unseren Fall nicht entbehren. Bei einem Krankheitsbild, das über Jahre besteht und erst postmortal eingehend überprüft werden kann, sind seit den ersten Momenten pathologischen Geschehens natürlich derartige Veränderungen im Gewebe

vor sich gegangen, daß es bei bloßen Vermutungen hinsichtlich eventueller früherer Befunde bleiben muß.

Immerhin konnte in neuester Zeit die Annahme von Lokalfaktoren, wie wir sie für die Xanthomgenese gefordert haben, sogar experimentell unterbaut werden. Höfer und Biedermann züchteten Gewebe von einem Granulom der Dura bei Lipoidgranulomatose (Schüller-Christian). Hierbei wuchsen in normalen Kulturmedien außer Fibroblasten auch typische Schaumzellen aus. Aus Hühnerfibroblasten und Patientenserum entstanden jedoch keine Schaumzellen. Rix zeigte, daß auch bei künstlich erhöhtem Lipoidmilieu die Fibroblasten keine Schaumzellenstrukturen aufwiesen. In diesen Versuchen zeigt sich eine weitgehende Unabhängigkeit der Xanthomzelle von dem sie umgebenden Lipoidmilieu.

Torrioli allerdings machte letzthin folgende Beobachtungen: Milzextrakte, die reich an feinsten Lipoidteilchen waren, erzeugten nach intravenöser Zufuhr beim Kaninchen eine ausgesprochene Hyperplasie des RES. Er sieht hierin die Verstärkung eines physiologischen Vorganges und stellt die Hypothese einer Regulierung der Tätigkeit der Reticuloendothelzellen durch feinste Lipoidtröpfchen endogener Natur auf. Diese Beobachtungen brauchen den zuerst angeführten Ergebnissen nicht unbedingt zu widersprechen. Denn wir haben schon früher gesehen, daß für den Organismus das cholesterinreiche Blut eine gewisse Xanthombereitschaft oder doch zumindest eine Erleichterung für die Xanthomentstehung schafft; dies könnte sich u. U. auch in einer Hyperplasie der betreffenden Zellen äußern. Aber wollte man auch die übernormale Lipoidspeicherung bzw. Lipoidabgabestörung der Zellen auf diese Weise erklären, müsste man auf beträchtliche Schwierigkeiten stoßen.

Wir werden somit annehmen müssen, daß in unserem Falle eine über längere Zeit auf den Organismus einwirkende Noxe neben dem den Cholesterinstoffwechsel regulierenden Apparat der Leber auch die histiocytären Zellen des Bindegewebes von Haut und Schleimhaut betroffen hat. Wie schon an anderer Stelle erwähnt, gerät die Zelle hierdurch in eine pathologische Steigerung ihrer physiologischen Stoffwechselverhältnisse; in einer derartigen Verfassung speichert sie das ihr reichlich angebotene Cholesterin, freilich, ohne es nunmehr in entsprechender Weise wieder abgeben zu können. So ist es in unserem Falle in der Haut zu einer subkutanen Infiltration mit Cholesterin gekommen, bei geringen granulomatösen

Reaktionserscheinungen von Seiten des Bindegewebes. In der Submucosa von Mundschleimhaut und Oesophagus liegt lediglich eine Infiltration vor, sodaß eigentlich nur hier die Bezeichnung einer reinen Xanthelasmatose gerechtfertigt erscheint.

Daß die Zelle auch durch mechanische Reize an besonders stark beanspruchten Stellen leicht Cholesterin aufnimmt, zeigt uns die große lipomatöse Druckstelle am Kreuzbein, sowie die Xanthomlokalisation in der Haut der Knie deutlich (s. Abb. Nr. 2).

Die Cholesterininfiltration innerhalb der Zelle bestand sicherlich schon lange Zeit, ehe sie uns als Xanthom imponierte. Aschoff, Pinkus und Pick, sowie Chauffard, Laroche und Kreibich haben bei schwer Ikteruskranken Cholesterinanhäufungen in der makroskopisch scheinbar gesunden Cutis gefunden. Neben der Hypercholesterinämie wird für den Grad der xanthomatösen Mengen die Stärke der Zellschädigung maßgebend sein. Auch in unserem Falle hat die Zelle sicher bald nach der Wirkung des schädlichen Agens begonnen, Cholesterin zu speichern. Demnach wäre ein gewissermaßen latentes Xanthelasma schon vor dem Auftreten des Ikterus vorhanden gewesen.

Extrazelluläres, nicht phagocytiertes, Lipoid wirkt, wie Rowland für die Schüller-Christiansche Krankheit annimmt, als Fremdkörper und lockt dadurch weitere Zellen an. Nachdem sich die Histiocyten mit Lipoid beladen haben, sind sie nicht mehr weiter aufnahmefähig und rufen gleichsam eine Nachfrage nach neuen Zellen hervor, die ihrerseits wieder speichern.

Wenn wir der Hypercholesterinämie die „Erleichterung" der Bildung xanthomatöser Veränderungen zugeschrieben haben, so ist nicht einzusehen, warum die Abnahme des Blutcholesterins, zum Beispiel durch cholesterinfreie Ernährung, nicht auch wieder zu einer „Verschlechterung" für die Xanthombedingungen und damit zu einer Rückbildung und Besserung der Erscheinungen führen kann. Das wird besonders für die Fälle zutreffen, bei denen die Komponente der Speicherung die der bindegewebigen Reaktion überwiegt. So gingen in unserem Falle bei einem Rückgang des Blutcholesterins von 1221 auf 890 mg% auch die Xanthome teilweise deutlich zurück.

Es mag an dieser Stelle die Frage auftauchen, warum xanthomatöse Veränderungen nur an der Haut und Schleimhaut, nicht aber in Leber und Milz aufgetreten sind. Die Beantwortung dieser Frage macht in der Tat erhebliche Schwierigkeiten, es läßt sich keine befriedigende Lösung finden. In der Literatur sind Fälle von Xanthe-

lasma und Ikterus beschrieben worden, in denen die xanthelasmatischen Veränderungen gerade die Leber betrafen, während die Haut frei blieb. Aschoff hat darauf hingewiesen, daß im normalen Stoffwechsel immer nur ein Teil der Zellen des RES zu gleicher Zeit tätig ist. Unter pathologischen Bedingungen bleibt uns nur übrig anzunehmen, daß das toxische Agens entweder eine Prädilektion für bestimmte Teile des RES besitzt oder aber, diese Teile auf bestimmte Noxen mit besonderer Empfindlichkeit reagieren. Genaues läßt sich jedenfalls hier nicht sagen.

Nachdem wir den Wandel in unseren Auffassungen über die Xanthomgenese kennen gelernt haben, deren Erkenntnis darin gipfelte, daß immer erst die Zelle selbst eine Aenderung ihrer Konstitution erfahren muß, und die einzelnen Verhältnisse, die zu diesem Ereignis führen, an Hand eines recht vollständigen Krankheitsbildes mit dem Syndrom Xanthelasma und Ikterus studiert haben, ergibt sich folgender Ausblick:

Das Xanthelasma bei Ikterus scheint immer und in jedem Falle etwas zum Zellschaden Sekundäres und nichts Essentielles zu sein. Dies gilt sicher auch für das sog. „primäre Xanthom" mit visceraler und kutaner Lokalisation.

Es wird Aufgabe späterer Untersuchungen sein, diese bis heute klinisch wie pathologisch-histologisch noch recht schwach unterbauten Erkenntnisse weiter zu vertiefen, und dem Wesen der ursächlichen Intoxikation näher zu kommen. Dann wird wohl auch der Zeitpunkt gekommen sein, an eine Revision der bis heute bestehenden Einteilung der ikterischen Xanthelasmen zu denken.

## Zusammenfassung.

I. Es wird unsere heutige Auffassung der Xanthomgenese im allgemeinen und der Genese des ikterischen Xanthoms im besonderen dahingehend formuliert, daß
   a) die wichtigste und in keinem Falle zu entbehrende Bedingung in der Zelle selbst liegt,
   b) das ikterische cholesterinreiche Blut die Xanthomentstehung lediglich erleichtert,
   c) in seltenen Fällen auch eine Zelldekonstitution bei normalem Blutcholesteringehalt Xanthome auslösen kann.

II. Es wird ein Krankheitsbild beschrieben, bei dem im Laufe von drei Jahren unter den Erscheinungen eines hepatolienalen Symptomenkomplexes sich allmählich eine schwere Cholesterinstoffwechselstörung manifestiert. Nach Milzexstirpation imponieren die Krankheitserscheinungen von seiten der Leber durch einen hochgradigen Ikterus, von seiten der Cholesterinstoffwechselstörung durch eine enorme Hypercholesterinämie, sowie eine disseminierte Xanthomatose bezw. Xanthelasmatose von Haut und Schleimhäuten. In erheblich reduziertem Allgemein- und Kräftezustand kommt die Patientin ad exitum. Histologisch zeigt die Leber ein cirrhoseähnliches Bild mit reichlich periportaler Bindegewebsentwicklung und teilweiser Dissoziierung des Läppchengefüges. In der Milz ausgedehnte Fibroadenie, in Haut und Schleimhäuten reichliche, vorwiegend xanthelasmatische Infiltrationen. Die übrigen zum RES gehörigen Organe sowie die Nebennieren ohne wesentliche Befunde. Es ergeben sich folgende Gesichtspunkte:
   a) Der Ikterus scheint sowohl mechanisch wie hepatozellulär als auch hämolytisch bedingt.
   b) Es wird darauf hingewiesen, daß Leber und Milz eine wahrscheinlich alimentäre Intoxikation erlitten haben:
      1. Ist es hierdurch zu Schädigungen im histologischen Aufbau und damit zu Funktionsstörungen der betreffenden Organe sowie Ikterus gekommen.
      2. Ist die Leber bei unversehrter Struktur ihrer einzelnen Parenchymzellen und erhaltener Veresterungsfähigkeit in ihrer cholesterinregulatorischen, evtl. inkretorischen, Wirkung derart gestört worden, daß es zu einer enormen Hypercholesterinämie gekommen ist.

c) Leberschaden und Hypercholesterinämie werden durch Milzexstirpation im Sinne einer Steigerung und Verschlimmerung beeinflußt.

d) Es wird erwogen, außer den Nebennieren allen Organen mit funktionstüchtigem RES eine cholesterinregulatorische Wirkung zuzuschreiben. Eine Beeinflussung dieser Wirkung im Sinne einer Dysregulation im Cholesterinstoffwechsel entsteht dann durch Störungen im Zusammenspiel zwischen epithelialer und mesenchymaler Komponente der betreffenden Organe.

e) Der Ikterus ist kein Maß für eine bestehende Cholesterinstoffwechselstörung, ebenso wie Xanthelasma und Ikterus weitgehend voneinander unabhängige Dinge sind. Bindeglied zwischen beiden könnte allenfalls die ursächliche Noxe sein.

f) Es wird die Möglichkeit des Bestehens eines gemeinsamen toxischen Agens für den Leberschaden und die Dekonstitution der histiocytären Zellen erörtert.

g) Eine Abnahme der Hypercholesterinämie führt zur Verschlechterung für die Xanthombedingungen und damit zur Besserung des Krankheitsbildes.

h) Es wird erwogen, das Vorkommen von Xanthelasma bei Ikterus immer und in jedem Falle als eine zum Zellschaden sekundäre und keine essentielle Erscheinung zu deuten. Hierbei ist die primäre Ursache eine, durch uns noch unbekannte Noxen hervorgerufene, pathologische Steigerung der physiologischen Stoffwechselverhältnisse in der Zelle; besteht gleichzeitig eine schwere Leberschädigung mit Hypercholesterinämie, so wird das Xanthom bzw. Xanthelasma leicht sekundär entstehen können.

---

Zum Schlusse sei mir gestattet, an dieser Stelle meinem verehrten Lehrer, Herrn Professor Dr. W. Schultz für die Ueberlassung der Arbeit, sowie Herrn Oberarzt Dr. Krüger für freundliche Unterstützung bei der Abfassung derselben meinen ergebensten Dank auszusprechen.

## Schrifttum.


Adlersberg: Ein Fall von Xanthomatose bei splenomegaler Lebercirrhose. Wiener Med. Wo. 1924, S. 542.

Anitschkow: Ueber experimentell erzeugte Ablagerungen von Cholesterin in subkutanen Bindegeweben von Kaninchen. Münch. med. Wo. 1913, S. 2555.

Arzt: zit. bei Siemens.

Aschoff, Das reticuloendetheliale System. 1913.

Bacmeister: zit. bei Siemens.

Becquerel u. Rodier: Untersuchungen über die Zusammensetzung des Blutes.
zit. nach Noordens Handbuch I.

Beumer und Bürger: Zeitschr. f. exp. Pathol. u. Ther. Nr. 13, 1913, S. 376.

Besuglow und Tutkewitsch: Zeitschr. exp. Med. Nr. 87, 1933. S. 52.

Boerner-Patzelt: Mit Gödel und Staudenath in „Das Reticuloendothel". 1925.

Braunisch: Xanthomatosis und Cholesterinämie. Diss. Breslau 1920.

Bürger: Das Cholesterinproblem in der inneren Medizin. Verh. Dt. Ges. f. inn. Med. 1931. S. 186.

—: Die Klinik der Lipoidosen. In Neue Dt. Klinik. Bd. 12. S. 583.

—: Cholämische Lipämie. Münch. med. Wo. 1921.

Bürger und Habs: Ueber Störungen der Cholesterinresorption bei Lebercirrhosen. Klin. Wo. 1927, S. 2221.

Chambard: zit. bei Chvostek.

Chauffard und Laroche: zit. bei Siemens.

Chvostek: Xanthelasma u. Ikterus. Zeitschr. f. klin. Med. 73, 1911. S. 479.

D'Arton und Reichert: zit. bei Schally.

Edelmann: Ueber eine eigenartige Leberaffektion mit Cholesterinämie. Wien. med. Wo. 1928, S. 1350.

Eppinger: Die Leberkrankheiten. 1937.

—: Die hepatolienalen Erkrankungen. 1920.

Ewald: zit. bei Pérez.

Flint: zit. bei Pinkus und Pick.

Gebhardt und Klein: Ueber die Wirkung injizierbarer Leberextrakte auf das Cholesterin im Blut. Kli. Wo. 1933. S. 495.

Goldmann: Innere und äußere Sekretion im Lichte der vitalen Färbung. Verh. Dt. pathol. Ges. 1910. S. 138.

Gödel: s. Börner-Patzelt.

Henschen: zit. bei Eppinger.

Herzog: Ueber die Bedeutung der Gefäßwandzellen in der Pathologie. Kli. Wo. 1923, S. 731.
Höfer und Biedermann: zit. bei Letterer.
Kame Yama: zit. bei Schally.
Kamei Keisuke: Jap. J. Gastroenterol. 9, 1937. S. 97. Kgr. Z. Bl. f. Inn. Med. 93. 1938. S. 180.
Kaposi: Hautkrankheiten 1899.
Kreibich: Arch. f. Derm. 121, 1916, S. 681 und zit. bei Urbach.
Kreis: Zeitschr. exper. Med. 88, 1933, S. 271.
Landau und Mc. Nee: Physiol. d. Cholesterinstoffwechsels. Beitr. pathol. Anatomie, 1914. S. 677.
Letterer: Pathologie der Lipoidosen. Verh. Dt. Pathol. Ges. 1939.
Melnotte: Ictères et cholesterolémie, 1937. Paris méd. 1937. S. 329.
Morisowa: zit. bei Pérez.
Oda Keisin: zit. bei Schally.
Pérez: Systematisierte Reticulogranulomatose. Beitr. pathol. Anatomie, 97, 1926. S. 22.
Petroff: Untersuchungen über kolloidale Ablagerungen in der Leber. Zeitschr. exp. Med. 1923, S. 219.
Pinkus und Pick: Zur Struktur und Genese der symptomatischen Xanthome. Deutsche med. Wo. 1908, S. 1426.
Posner: Beitrag zur Kenntnis der symptomatischen Xanthome bei chronischem Ikterus. Deutsche med. Wo. 1909. S. 96.
Puhl: zit. bei Pérez.
Quinquaud: zit. bei Siemens.
Rendu: zit. bei Schally.
Rix: zit. bei Letterer.
Rowland: Arch. int. Med. 1928. S. 611.
—: Arch. int. Med. 1929. S. 1277.
Schally: Leber und Cholesterinstoffwechsel. Med. Klin. 1935. S. 1368.
—: Der Cholesterinstoffwechsel. Ergebn. inn. Med. 1936, S. 480.
Schilling: Xanthelasma und Ikterus. Deutsche med. Wo. 1934, S. 975.
Schittenhelm: Die Krankheiten des Blutes und der blutbildenden Organe. 1925.
Schliephacke: Ueber den Einfluß von Milzstoffen auf den Cholesteringehalt des Blutes. Klin. Wo. 1933. S. 1936.
Schulte: Zur Frage der xanthomatösen Bildungen bei chronischem Ikterus. Diss. Freiburg 1916.
Schwiegk: Physiologie und funktionelle Pathologie der Leber. In Bergmann-Stähelin: Handb. d. Inn. Med. 1938.
Siegmund: zit. bei Aschoff.
Siemens: Zur Kenntnis der Xanthome. Arch. f. Dermat. 136, 1921, S. 159.
Soper: Physiologie des Cholesterinstoffwechsels. Beitr. pathol. Anatomie. 1915. S. 232.
Sperry: zit. bei Thannhauser.
Standenath: siehe Boerner-Patzelt.
Stoerk: zit. bei Pinkus und Pick.

Thaddea: Die Nebennierenrinde. 1936.
Thannhauser: Ueber Lipoidosen. Kli. Wo. 1934. S. 161.
Torrioli: Wirkung der Lipoide auf das RES. Policlinico Sez. med. 1939, S. 337. Kongr. Zentr. Blatt f. Inn. Med. 1940, Bd. 102.
Török: zit. bei Pinkus und Pick.
Tschistowitsch und Bykowa: Systemerkrankungen der blutbildenden Organe. Virchows Archiv, 267, S. 91.
Uehlinger: Aleukämische Reticulose. Beitr. pathol. Anat. 83, S. 730.
Urbach: Lipoidstoffwechselerkrankungen der Haut im Handb. d. Haut- und Geschlechtskrankheiten. Bd. 12/1.
Weil: zit. bei Urbach.
Wermbter: zit. bei Pérez.
Widal: zit. bei Urbach.

## Lebenslauf.

Ich, Rudolf Krekels, wurde am 27. November 1916 als Sohn des Landgerichtsdirektors Dr. Richard Krekels und dessen Ehefrau Gertrud, geb. Chormann zu Straßburg im Elsaß geboren. Vom Jahre 1923 an besuchte ich die Varrentrapp-Grundschule zu Frankfurt am Main, von 1926 an das Lessing-Gymnasium dortselbst, das ich Ostern 1935 mit dem Zeugnis der Reife verließ. Nach Ableistung meiner Arbeitsdienstpflicht studierte ich ab Wintersemester 1935 in Frankfurt am Main Medizin. Dort bestand ich am 20. Oktober 1936 den 1. und am 18. Februar 1938 den 2. Abschnitt der ärztlichen Vorprüfung. In die Sanitäts-Offiziers-Laufbahn des Heeres übernommen, setzte ich vom Sommersemester 1939 an mein Studium an der Universität Berlin fort. Im Winter 1939/40 war ich zu einem Kriegslazarett im Westen kommandiert. Am 20. November 1940 habe ich an der Friedrich-Wilhelms-Universität zu Berlin das medizinische Staatsexamen mit der Note „sehr gut“ bestanden.